Aus der Königlichen Universitäts-Augenklinik zu Breslau.
(Direktor: Geheimrat Prof. Dr. W. Uhthoff.)

Ueber die Schrotschussverletzungen des Auges vom klinischen und pathologisch-anatomischen Standpunkte aus.

Inaugural-Dissertation

der

Hohen Medizinischen Fakultät der Kgl. Universität Breslau

zur

Erlangung der Doktorwürde

in der

Medizin und Chirurgie

vorgelegt von

Johannes Günther,

Oberarzt im Infanterie-Regiment von Goeben (2. Rhein.) Nr. 28,
kommandiert zur Universitäts-Augenklinik in Breslau.

Stuttgart
Hoffmannsche Buchdruckerei
1909

Aus der Königlichen Universitäts-Augenklinik zu Breslau.
(Direktor: Geheimrat Prof. Dr. W. Uhthoff.)

Ueber die
Schrotschussverletzungen des Auges vom klinischen und pathologisch-anatomischen Standpunkte aus.

Inaugural-Dissertation

der

Hohen Medizinischen Fakultät der Kgl. Universität Breslau

zur

Erlangung der Doktorwürde

in der

Medizin und Chirurgie

vorgelegt von

Johannes Günther,

Oberarzt im Infanterie-Regiment von Goeben (2. Rhein.) Nr. 28,
kommandiert zur Universitäts-Augenklinik in Breslau.

ACAD. MED. BAT. BIBL.

Stuttgart
Hoffmannsche Buchdruckerei
1909

Gedruckt mit Genehmigung der Medizinischen Fakultät

der Universität Breslau.

Referent: Prof. Dr. W. Uhthoff.

Der Dekan: Bonhoeffer.

Lebenslauf.

Verfasser vorliegender Arbeit, Johannes Günther, evangelischer Religion und preussischer Staatsangehörigkeit, wurde am 11. August 1878 als Sohn des Schulinspektors Günther zu Clausthal im Harz geboren.

Seine wissenschaftliche Vorbildung erhielt er auf dem Königl. Gymnasium zu Clausthal, das er Ostern 1898 mit dem Zeugnis der Reife verliess. Von Ostern 1898 bis Oktober 1902 gehörte er als Studierender der Kaiser Wilhelms-Akademie für das militärärztliche Bildungswesen an und bestand am 21. Februar 1900 die ärztliche Vorprüfung. Am 1. Oktober 1902 wurde er zum Unterarzt im Infanterie-Regiment Herzog Friedrich Wilhelm von Braunschweig (Ostfries.) Nr. 78 ernannt und gleichzeitig auf ein Jahr zum Königl. Charité-Krankenhause kommandiert. Die ärztliche Staatsprüfung beendete er am 6. August 1904. Am 15. November 1904 wurde er zum Assistenzarzt, am 18. Mai 1907 zum Oberarzt befördert. Seit Oktober 1906 ist er zur spezialärztlichen Ausbildung an die Königl. Universitäts-Augenklinik in Breslau kommandiert.

Während seiner Studienzeit besuchte er die Vorlesungen, Kliniken und Kurse folgender Herren:

Bennecke (†), v. Bergmann (†), Bernhardt, Brieger, Engelmann, Engler, E. Fischer, B. Fränkel, Frey, Fritsch, Gerhardt (†), Goldscheider, Gusserow (†), Hertwig, Heubner, Hiller, Jolly (†), Jürgens (†). R. Köhler, König, Köppen, Lesser, v. Leyden, Liebreich (†), v. Michel, Nagel, Olshausen, Oestreich, Rubner, Salkowski, F. E. Schulze, Schwendener, Sonnenburg, Strassmann, Stumpf, Thierfelder, H. Virchow, R. Virchow (†), Waldeyer, Warburg.

Der vorliegenden Arbeit liegt ein Material von 30 Fällen mit 32 verletzten Augen zu Grunde, das zum grössten Teil der Universitäts-Augenklinik, zu einem kleineren der Privatklinik von Herrn Geheimrat Uhthoff entstammt.

Schrotschussverletzungen des Auges sind im allgemeinen seltene Verletzungen. Nach den statistischen Angaben von Peiper (70) über die Schussverletzungen in der Berliner Universitäts-Augenklinik kommen auf 52 Schussverletzungen überhaupt, die in einem Zeitraum von 5 Jahren beobachtet wurden, 14 Schrotschussverletzungen = 27 %. Unter 577 perforierenden Verletzungen des Auges, die in den 10 Jahren von 1897—1907 in der hiesigen Universitäts-Augenklinik behandelt wurden, fanden sich 25 Schrotschussverletzungen = 4,3 %.

Die meisten Schrotschussverletzungen werden durch Jagdunfälle hervorgerufen, sei es, dass Treiber angeschossen werden, oder dass gelegentlich auch ein Jagdgenosse einen anderen im übergrossen Eifer und der Jagderregung verletzt. Von den 30 Schrotschüssen, die in dieser Arbeit Berücksichtigung gefunden haben, sind 25 = 83 % auf Unfälle bei der Jagd zurückzuführen und nur 5 (16 %) auf andere Unglücksfälle, leichtsinnige Spielereien mit Teschings oder vermeintlich ungeladenen Jagdgewehren, Unachtsamkeit beim Rattenschiessen und in einem Falle auf einen Suizidversuch mit einem Terzerol, das mit einer Schrotpatrone geladen war.

Die erschreckende Zahl von Schrotschussverletzungen des Auges, die alljährlich nach Eröffnung der Jagdsaison in die Klinik eingeliefert werden, hat mich auf den Rat von Herrn Geheimrat Uhthoff hin veranlasst, bei Forstbeamten und Jagdfreunden Umfragen nach der Häufigkeit dieser Unglücksfälle im allgemeinen anzustellen. Naturgemäss

können die gewonnenen Zahlen keinen Anspruch auf sichere statistische Verwertbarkeit machen, immerhin erhält man jedoch eine ungefähre Vorstellung davon, wie viele Augenverletzungen etwa auf der Jagd vorkommen. Ein älterer Forstbeamter erlebte in einer 55jährigen Dienstzeit, während der jährlich etwa 60000 Schüsse auf den von ihm besuchten Jagden abgegeben wurden, 80 Verletzungen überhaupt und darunter 2 Augenverletzungen = 2,5 %; es kommen also auf $1^1/_2$ Millionen Schüsse nur 2 Augenverletzungen. Ein anderer beobachtete während einer 30jährigen Jagdzeit überhaupt keine Augenverletzung, während bei einem Dritten sich schon unter rund 160000 Schüssen 20 Verletzungen mit 2 Augenschüssen finden = 10 %. Aus allen Berichten sieht man aber gleichmässig, dass es sich um relativ seltene Verletzungen handelt, und dass man von ihrer Häufigkeit ein ganz falsches Bild bekommen würde, wollte man lediglich nach den Erfahrungen der Augenkliniken urteilen. Man würde sie viel zu hoch schätzen. Im Verhältnis zu der Zahl der Schüsse und anderer Verletzungen sind die des Auges doch recht selten. Trotzdem haben sie vom ärztlichen Standpunkt aus von jeher ein reges Interesse beansprucht, wie die umfangreiche Literatur zur Genüge erkennen lässt.

So klein auch die Projektile bei Schrotschüssen sind, so handelt es sich doch stets um sehr schwere Verletzungen der Augen, die meistens zu dem völligen Verlust des verletzten Bulbus führen. Es ist einleuchtend, dass die Schwere der Verletzungen von verschiedenen Faktoren abhängig ist, von der Entfernung, aus der der Schuss abgegeben wurde, von der Ladung, der Stärke des Schrotes, dem Kaliber und nicht zuletzt von der Art und Weise, wie das Schrotkorn den Bulbus trifft, ob direkt von vorn oder in einem mehr oder weniger spitzen Winkel. In diesen Momenten liegt es begründet, ob nur eine einfache Kontusion des Bulbus — bei Schüssen aus grossen Entfernungen — hervorgerufen wird oder eine einmalige Perforation des Bulbus oder selbst eine doppelte, bei der das Korn noch die Kraft besitzt, die Augenhüllen ein zweites Mal zu durchschlagen und in die Orbita zu dringen. Die Technik des Schrotschusses mit seiner grossen Streuung der Schrote bedingt auch die an sich vielleicht auffällige Tatsache, dass fast stets nur ein einzelnes Schrotkorn den Bulbus trifft, eine Erfahrung, die bei Jagdunfällen nahezu als Regel anzusehen ist, und nur die durch Leichtsinn und durch Spielereien verursachten Verletzungen führen meistens zu dem Eindringen von mehreren Schroten, weil sie in der Regel aus unmittelbarer Nähe abgegeben werden, in der noch keine wesentliche Streuung stattgefunden hat. Aus dem nämlichen Grunde gehören auch schwerere komplizierende Verletzungen, wie Frakturen der Orbitalknochen, im Gegensatz zu

Kugelschüssen, zu den grössten Seltenheiten, und nur Danesi (27) berichtet über eine Zertrümmerung des Jochbeins bei einem aus nächster Nähe abgegebenen Schrotschusse, dessen ganze Ladung ein Auge traf.

Der leichteren Uebersicht wegen möchte ich der weiteren Besprechung eine kurze tabellarische Zusammenstellung der Fälle vorausschicken (s. Tabelle 1 und 2 auf S. 8 und 9).

Ich habe bereits auf die verschiedenen Formen der Schrotschüsse am Auge hingewiesen, die je nach der Durchschlagskraft, nicht perforierend und einmal oder doppelt perforierend sein können und dementsprechend auch 3 wohlcharakterisierte Krankheitsbilder hervorrufen.

Wenden wir uns zunächst der ersten Gruppe, den das Auge nicht eröffnenden Verletzungen zu, so sind hierbei scharf von einander zu trennen die Verletzungen lediglich der Adnexe des Bulbus, bei denen es zu gar keiner Beteiligung des Augapfels kommt oder höchstens nur zu ganz leichten, belanglosen Quetschungen, und die reinen Kontusionen des Bulbus. Unter unserem Material finden sich 2 Fälle der ersteren Art. Bei dem einen Patienten (Nr. 10), der als Treiber auf der Hühnerjagd aus einer Entfernung von 70 Schritt angeschossen war, fand sich an dem einen Unterlide eine 2 cm lange, sehr tiefe klaffende Wunde, die durch das Schrotkorn gerissen war, ohne dass jedoch der Bulbus irgendwie verletzt wurde. Nach Anlegung von Nähten heilte die Wunde in wenigen Tagen glatt, mit reizloser Einheilung des kleinen Projektils.

Nicht uninteressant ist die Krankengeschichte des zweiten Patienten, die ich daher kurz mitteilen will:

P. K., 38jähriger Arbeiter. Starke Schwellung und Sugillation der Lider. Protusio bulbi, Chemose. Anfangs keine Einschussöffnung sichtbar. Gleichmässige Bewegungsbeschränkung des Bulbus nach allen Richtungen. Brechende Medien klar, Fundus normal, ebenso Tension. Unter hydropathischen Verbänden schnelle Abnahme der Schwellung, worauf nun dicht unterhalb des inneren Lidwinkels eine kleine, rundliche Einschussöffnung bemerkbar wird.

Die Röntgendurchleuchtung ergibt ein Schrotkorn weit hinten in der Orbita.

Die Protusion geht allmählich zurück. Nach 4 Wochen Bulbus äusserlich normal mit vollem Visus. Jedoch noch Doppelbilder im Sinne einer Bewegungsbeschränkung des Rectus inferior.

Zweifellos ist hier das Schrotkorn unten in die Orbita gedrungen, ohne den Bulbus selbst zu berühren, hat den Rectus inferior verletzt, ohne ihn jedoch ganz zu durchtrennen und zu einer Blutung in die Orbita geführt, welche die Protusion und die gleichmässige Bewegungs-

1. Jagdunfälle.

Nr.	Name, Alter, Stand	Art des Unfalles	Art der Verletzung	Ausgang	Bemerkungen
1	R. M., 29 Jahr, Müller.	Auf der Treibjagd von einem Jagdgenossen ins rechte Auge geschossen.	Doppelperforation.	Enukleation.	Bulbus path.-anat. bearbeitet.
2 u. 2a	J. Sp., 25 Jahr, Forstbeamter	Nachts von einem Wilderer aus einem Versteck auf 6 Schritt direkt von vorn ins Gesicht geschossen. Beide Augen verletzt.	Rechts: Zertrümmerung des Bulbus. Links: Kontusionsverletzung.	R. Exenteration.	—
3	R. Sch., 12 Jahr, Schüler.	Als Treiber auf der Jagd ins linke Auge geschossen.	Tangentialer Streifschuss.	Enukleation.	Bulbus path.-anat. bearbeitet.
4	E. K., Arbeiter.	Als Treiber auf der Fasanenjagd auf 30 Schritt angeschossen.	Doppelperforation.	„	—
5	M. G., 5 Jahr.	Auf der Hühnerjagd nebst 2 Geschwist. angeschossen.	Einfache Perforation.	„	
6	Fr. T., 13 Jahr, Schüler.	Vor 4 Wochen aus 5 m Entfernung mit einem Jagdgewehr angeschossen.	—	„	—
7	v. F., 51 Jahr, Hauptm. a. D.	Auf 70 Schritt auf der Treibjagd ins linke Auge geschossen.	Einfache Perforation.	„	—
8	A. T., 43 Jahr, Förster.	Auf der Hühnerjagd von einem Jagdgenossen ins rechte Auge geschossen.	Doppelperforation.	„	Bulbus path.-anat. bearbeitet.
9	Dr. J., 30 Jahr, Gutsbesitzer.	Jagdunfall.	Einfache Perforation.	„	—
10	M. B., 14 Jahr Lehrling.	Als Treiber auf 70 Schritt angeschossen.	Verletzung am Unterlid, Bulbus intakt.	Glatte Heilung.	—
11	P. Kl., 38 Jahr, Arbeiter.	Als Treiber auf der Fasanenjagd auf 100 m angeschossen.	Bulbus intakt. Orbitalschuss.	Leichte Bewegungsbeschränkung des Rectus inferior.	—
12	P. A., 40 Jahr Maurermstr.	Von einem Jagdgenossen auf 50 Schritt ins rechte Auge geschossen.	Doppelperforation.	Auge reizlos. Unsicherer Lichtschein.	—
13	J. T., 47 Jahr, Bauer.	Als Treiber auf 30—40 Schritt angeschossen.	„	Enukleation.	Bulbus path.-anat. bearbeitet.
14	Sch., 45 Jahr, Oberförster.	Von einem Jagdgenossen ins rechte Auge geschossen. Prellschuss.	„	„	—
15	W. B., 70 Jahr, Förster.	Von einem Jagdgenossen ins linke Auge geschossen.	„	„	Bulbus path.-anat. bearbeitet.
16	G. K., 36 Jahr, Gutsbesitzer.	Auf der Hühnerjagd aus 30—40 Schritt Schuss ins rechte Auge.	Einmalige Perforation.	Unsicherer Lichtschein.	—

Nr.	Name, Alter, Stand	Art des Unfalles	Art der Verletzung	Ausgang	Bemerkungen
17	J. W., 33 Jahr, Häusler.	Auf 60—70 Schritt ins rechte Auge geschossen.	Kontusionsverletzung.	S = $^6/_6$.	—
18	M. Str., 55 Jahr, Förster.	Auf der Hühnerjagd ins linke Auge geschossen.	Doppelperforation.	Enukleation.	—
19	M. B., 16 Jahr, Arbeiterin.	Als Treiberin auf 10 m Entfernung ins linke Auge geschossen.	Einmalige Perforation.	„	Bulbus path.-anat. bearbeitet.
20	Z., Hauptm. a. D. 51 Jahr.	Von einem Jagdgenossen angeschossen (auf etwa 70 Schritt).	„	„	—
21	J. H., 12 Jahr, Schüler.	Als Treiber Schuss ins rechte Auge.	„	Unsicherer Lichtschein.	—
22	M. K., 47 Jahr, Arbeiter.	Als Treiber ins linke Auge geschossen.	„	Enukleation verweigert.	—
23	J. P., 33 Jahr, Gärtner.	Vor 18 Jahren Schrotschuss ins rechte Auge.	Doppelperforation.	Luxatio lentis, Glaucoma secundarium.	Linse entbunden.
24	H. W., 56 Jahr, Steinarbeiter.	Vor 1 $^1/_2$ Jahren Schrotschuss ins linke Auge.	Einmalige Perforation.	S = 0.	—
25	J. M., 60 Jahr, Arbeiter.	Auf einem Spaziergange Prellschuss ins rechte Auge.	„	Dauernd leichter Reizzustand.	—

2. Andere Unglücksfälle.

Nr.	Name, Alter, Stand	Art des Unfalles	Art der Verletzung	Ausgang	Bemerkungen
26 (1)	P. A., 15 Jahr, Arbeiter.	Beim Rattenschiessen auf 5 m mit einem Tesching ins linke Auge geschossen.	Einmalige Perforation.	Iritis. (Infektion.)	—
27 (2)	L. Pl., 4 Jahr.	Von einem Lehrjungen aus einem vermeintlich ungeladenen Gewehr ins linke Auge geschossen.	Doppelperforation.	Reizloses Auge. S = Finger in 1,5 m.	—
28 (3) u. 28a (3a)	Fr. P., 14 Jahr Dienstjunge.	Mit einem Tesching aus Fahrlässigkeit in beide Augen geschossen.	Beiderseits einmalige Perforation.	L. Phthisis dolorans.	Enukleation verweigert.
29 (4)	F. W., 23 Jahr, Arbeiterin.	Aus Versehen auf der Strasse angeschossen.	Doppelperforation.	S = 0. Reizloses Auge.	—
30 (5)	Frau R. M., 28 Jahr.	Conamen suicidii. Aus einem Terzerol Schrotschuss ins rechte Auge.	Vollständige Zertrümmerung d. Auges.	Exenteration.	(s. Bild.)

beschränkung des Bulbus zur Folge hatte. Mit der Resorption der Orbitalhämorrhagie stellte sich die Beweglichkeit wieder her, bis auf eine leichte Beschränkung des direkt verletzten Rectus inferior.

Naturgemäss gehören Verletzungen wie die zuletzt beschriebene, bei denen es also durch in die Orbita gedrungene Schrotkörner nur zu Verletzungen und Störungen des Bewegungsapparates des Auges kommt, zu den grössten Seltenheiten. Immerhin sind ähnliche Fälle gelegentlich beobachtet worden; so berichtet Viciano (16) über eine teilweise Durchtrennung des Rectus superior, Bourgeois (30) erwähnt eine partielle Lähmung des Nervus oculomotorius, Ahlström (42) eine solche des Rectus inferior. In einem von Bürstenbinder (50) mitgeteilten Falle war es infolge einer Schrotschussverletzung zu Ptosis und Strabismus convergens mit gleichnamigen Doppelbildern gekommen. Bei einer Anzahl dieser Fälle findet sich neben der Muskelverletzung auch eine solche des Optikus, die zu Atrophia nervi optici führte. Ganz ausnahmsweise kann es auch zu einer isolierten Durchtrennung des Optikus durch ein in die Orbita gedrungenes Schrotkorn kommen. Jocqs (44) berichtet einen derartigen Fall; der Verletzte war bei völlig unversehrtem Bulbus unmittelbar nach dem Schuss blind. Nach 3 Wochen war die Sehnervenatrophie mit dem Augenspiegel sichtbar. Bemerkenswert durch seinen günstigen Verlauf ist ein von Cramer (49) mitgeteilter ähnlicher Fall, in dem sich nach einer Schrotschussverletzung bei ganz intaktem Augapfel ein grosses, absolutes, zentrales Skotom fand. Da sich die Sehschärfe allmählich wieder hob und das Skotom kleiner wurde, nimmt der Autor nur eine „Prellung“ des Optikus an, verbunden mit einem Bluterguss, der auf das papillo-makuläre Bündel drückte und resorbiert wurde. Die Röntgenplatte zeigte das Schrotkorn am Foramen opticum. In neuester Zeit hat Newolina (75) eine sehr interessante, eigenartige Schrotschussverletzung mitgeteilt, bei der es durch ein in die Orbita und weiter durch die Fissura orbitalis superior und das Foramen opticum oberhalb des Ganglion Gasseri in die vordere obere Fläche der Schläfenbeinpyramide gedrungenes Schrotkorn zu einer vorübergehenden Parese des Okulomotorius und Trochlearis und zu einer Lähmung des obersten Astes des Trigeminus (Anästhesie der Konjunktiva und Kornea) gekommen war. Gleichzeitig war der Sehnerv schwer verletzt, so dass eine Atrophia nervi optici eintrat.

Auch reine Kontusionen des Bulbus, wie sie für gewöhnlich nur durch Einwirkung einer stumpfen Gewalt hervorgerufen werden, sind gelegentlich durch den Anprall von Schrotkörnern entstanden; wie schon oben hervorgehoben, ist die Vorbedingung für das Zustandekommen dieser Verletzung eine sehr geringe Durchschlagskraft der Projektile,

welche die schützenden Hüllen des Bulbus nicht mehr zu durchdringen vermag, verbunden mit einem flachen Aufschlagswinkel des Geschosses. Ist dieser Winkel sehr flach und hat das Schrotkorn noch eine leidliche Kraft, so kann es zu einer eigentümlichen Verletzung kommen, die bei Schädel- und Rippenbrüchen ihr Analogon in den sog. „Haarseilschüssen" hat. Den einzigen derartigen Fall berichtet Bergemann (59). Auch reine Kontusionen nach Schrotschüssen werden mitgeteilt (u. a. von Jocqs [44]), und die oben erwähnten Fälle zeigen fast ausnahmslos neben den Verletzungen der Adnexe des Bulbus die Zeichen einer mehr oder weniger schweren Kontusion (Sugillationen, Hyphaema, Hämophthalmus, Iridodialyse, Lähmung der Iris mit oder ohne Lähmung der Akkommodation, Luxationen der Linse, Skleral- und Chorioidealruptur). Drei charakteristische Fälle dieser Art konnten wir unter unserem Material beobachten.

1. Fall 2. 25jähriger Forstbeamter. Von vorn mit Schrot Nr. 4 ins Gesicht geschossen.

Linkes Auge: Chemose; in der Mitte des Unterlides kleine Einkerbung am Lidrand, dementsprechend kleine trichterförmige Einsenkungen in der chemotischen Konjunktiva. Pupille queroval, reagiert nur oben innen schwach auf Lichtschein. Grosser Hämophthalmus internus. Lichtschein nicht sicher angegeben. Nach 2 Tagen Fundus zu übersehen; Papille leicht trübe, Grenzen verwaschen, Gefässe geschlängelt. Pupillarreaktion besser. Grosse präretinale Hämorrhagie aussen unten. Nach 9 Tagen: Auge reizlos, im unteren Fundus grosser, weisser Herd. Von einem Fremdkörper nichts zu sehen.

39. Tag: In der Nähe der Papille kleine Blutung in der Retina. Unten peripher mächtige retinale und präretinale Hämorrhagie in der Rückbildung. Peripher unten aussen weisse Rupturstelle in der Chorioidea. Von einem Schrotkorn nichts zu bemerken, $S = {}^{6}|_{18}$.

Nach zwei Monaten Pupille nicht ganz rund, stellt ein liegendes Oval dar. Partielle Iridoplegie. Ophthalmoskopisch unten aussen grosse Rupturstelle in der Chorioidea mit Entwickelung starker Pigmentierung in der Umgebung. Papille normal. $S = {}^{6}|_{9}$.

Die Besprechung des rechten, völlig zerstörten Auges findet unten (S. 189) statt.

2. Fall 17. J. W., 35 Jahr, Häusler. Rechtes Auge äusserlich reizlos. Aussen, dicht am Hornhautrande kleine Delle in der Sklera. Kleines Hyphäma. Pupille seitlich verzogen, erweitert sich auf Atropin nur partiell. Ophthalmoskopisch aussen unten Berlinsche Trübung der Retina.

Röntgenaufnahme negativ; weder im Bulbus noch in der Orbita ist ein Schrotkorn sichtbar.

Nach Resorption des Hyphäma Dialyse der Iris im unteren Abschnitt sichtbar.

Nach 16 Tagen mit reizlosem Auge und ${}^{6}|_{6}$ Visus entlassen. Im Glaskörper noch vereinzelte Blutflecke.

3. Fall 6. F. T., 13 Jahre alt. Am rechten Auge kleine, subkonjunktivale Hämorrhagie am inneren Hornhautrande. Pupillareaktion gut. Grosse, flottierende Glaskörpertrübungen. Im Fundus nach innen von der Papille mehrere, nach allen Richtungen verlaufende, sich schneidende, breite Chorioidealrupturen. Beweglichkeit

nach allen Richtungen hin frei. Gesichtsfeld frei. Tension normal. S = $^6/_{10}$. Nach 2 Monaten mit klarem Glaskörper und $^6/_6$ Visus entlassen.

Der Befund des linken Auges wird weiter unten (S. 177) besprochen werden.

Röntgenaufnahmen konnten leider wegen des sehr schlechten Allgemeinzustandes des Jungen nicht gemacht werden.

Diese drei eben erwähnten Fälle stellen geradezu Typen einer Kontusionsverletzung dar. Die Stelle des Anpralles des Schrotkornes war in allen drei Fällen deutlich erkennbar, sei es als kleine umschriebene Hämorrhagie oder als kleine dellenartige Vertiefung, als Eindruck in der Sklera. Die hauptsächlichsten Veränderungen zeigte bei allen der hintere Bulbusabschnitt, jedoch fanden sich auch im vorderen Bulbusabschnitt bei allen dreien ausgesprochene Veränderungen, eine partielle Iridoplegie im ersten, eine teilweise Iridodialyse im zweiten Falle und bei beiden ein Hyphaema in der vorderen Kammer. Das Linsensystem war in jedem Falle intakt geblieben. Besonders hervorzuheben ist die ausgezeichnete volle Sehschärfe, mit der die Patienten aus der Klinik entlassen wurden.

Die zweite, grössere Gruppe umfasst alle die Fälle, in der es zu einer Perforation des Bulbus gekommen ist, d. h. zu einem Eindringen des Schrotkornes in das Innere des Auges, wo es in der Regel liegen bleibt. In selteneren Fällen kann jedoch noch eine zweite Perforation stattfinden, durch die das Schrotkorn den Bulbus wieder verlässt und in die Orbita dringt. Um diese letztere kleinere Gruppe vorweg zu besprechen, so konnten wir in 8 Fällen mit Sicherheit klinisch eine doppelte Perforation durch Schrotkörner nachweisen und nur bei 4 Patienten ergab erst die anatomische Untersuchung des enukleierten Bulbus das Bestehen eines solchen. Diese immerhin verhältnismässig grosse Zahl einwandfrei diagnostizierter Doppelperforationen mag sich hauptsächlich aus der in den letzten Jahren sehr vervollkommneten Röntgentechnik erklären, die nach unserer Erfahrung allein imstande ist, den sicheren Beweis einer doppelten Bulbusdurchschlagung zu erbringen, wenn nicht, worauf besonders Stickel (53), Neugebauer (72) und Lindenmeyer (57) hingewiesen haben, andere gleichzeitige Störungen, wie Muskelläsionen, Verletzungen der Sehnerven, Exophthalmus usw. die Diagnose berechtigt erscheinen lassen. Den besten Beweis für den grossen Wert der Radioskopie bei Schrotverletzungen liefert der Umstand, dass jene 4 klinisch nicht erkannten Doppelperforationen auch nicht durchleuchtet worden sind. Es muss hier aber betont werden, dass die Beurteilung der Röntgenplatte gerade in diesen Fällen oft recht schwierig ist, besonders wenn das Projektil nahe der inneren oder äusseren Orbitalwand liegt, während die tiefer nach hinten in die Orbita gedrungenen Geschosse leichter als solche zu erkennen sind. Man sucht sich durch

Aufnahmen von verschiedenen Seiten und genaue Messungen zu helfen, oder man folgt dem sinnreichen Vorschlage von Köhler (65) und Golowin (69), die so vorgingen, dass sie eine Profilaufnahme machten und nach Ablauf der halben Expositionszeit das bis dahin nach unten gerichtete Auge von dem Patienten nach oben wenden liessen. Befindet sich das Schrotkorn hinter dem Bulbus, so sieht man auf der Platte nur einen Schatten, dagegen 2, wenn es sich im Augapfel selbst befindet. Eine andere Methode zur genaueren Lokalisation von Fremdkörpern im Auge mittels Röntgenstrahlen beschreibt Stöckl (38). Er markiert mit Hilfe von kleinen Bleiplättchen bestimmte Fixierpunkte, nämlich den äusseren Orbitalrand, die Mitte des oberen und unteren und die Innenfläche des Nasenrückens, worauf 2 Aufnahmen gemacht werden, eine im Profil, die andere in diagonaler Richtung. Die Lage des Fremdkörpers lässt sich dann durch Berechnung genau feststellen.

Ein auf stereoskopischer Röntgenaufnahme beruhendes Verfahren ist neuerdings von Béclère und Morax (73) angegeben; auf dem kokainisierten Bulbus wird ein kleiner, die Kornea umrahmender Metallring gebracht, der mittels eines dünnen, beweglichen Röhrchens an einem Lidsperrer befestigt ist, und der eine Anzahl von Marken enthält, von denen eine dem vertikalen, eine andere dem horizontalen Meridian entspricht. Man macht nun in üblicher Weise nacheinander zwei stereoskopische Röntgenaufnahmen, die mittels eines Stereoskops untersucht werden. Die Bilder geben dann das Verhältnis des Fremdkörpers zu dem Metallring an. Wenn man den Limbus mit einem Zifferblatt vergleicht, sieht man unterhalb des horizontalen Meridians zwischen den Zeichen V und VI ein kleines Metallplättchen, von dem aus die Lokalisation des Fremdkörpers möglich sein soll.

Ueber den Wert dieser und der vorigen Methode fehlen mir eigene Erfahrungen.

Trotz alledem gibt es aber doch Fälle, in denen sich die sichere Diagnose einer doppelten Perforation von vornherein nicht stellen lässt, über die man erst Klarheit nach der Enukleation gewinnt. Für die Prognose der Schrotschussverletzung ist es jedoch nicht ohne Bedeutung, dass möglichst frühzeitig erkannt wird, ob eine einfache oder doppelte Perforation vorliegt, da die letzteren nach den in der Literatur niedergelegten Erfahrungen einen etwas günstigeren Ausgang nehmen können.

Unsere eigenen Erfahrungen ergeben aber, wie das Folgende zeigen wird, dass auch diese in der Regel ungünstig enden, wenn auch gelegentlich mal ein leidliches Resultat zu verzeichnen ist.

Schon seit langem haben die doppelten Perforationen durch Schrotschüsse das lebhafte Interesse der Autoren beansprucht und es liegen in der Literatur eine Reihe eingehender Mitteilungen derartiger Ver-

letzungen vor. Pahl (35), Bouchéron (36), Lagrange (43), Stickl (53), Lindenmeyer (57), Marple (71), Neugebauer (72), Isbruch (33) u. a., aus denen man leicht den Eindruck gewinnen kann, als handle es sich dabei um ungemein seltene Verletzungen im Vergleich zu den einfach perforierten. Ich kann das auf Grund unseres Materials nicht bestätigen, unter dem sich 17 einfache und 12 Doppelperforationen finden. Es erscheint mir geboten, auf diese letzteren durch kurze Mitteilung der Krankengeschichten näher einzugehen, da sie klinisch manches Bemerkenswerte bieten, vor allem aber deshalb, weil mir eine Anzahl pathologisch-anatomischer Befunde zur Verfügung stehen.

Zunächst eine kleine Gruppe von Fällen, bei denen der Bulbus erhalten blieb.

1. Fall 27. L. Pl., 4 Jahre alt. Aus nächster Nähe mit Schrot in das linke Auge geschossen. Perforierende Wunde am Limbus corneae, die in die Iris eingeklemmt ist. Iriskolobom, Linse klar. Ausgedehnte, z. T. flottierende Glaskörpertrübungen. S = Fingerzählen in $1^1/_2$ m, sichere Lichtscheinprojektion.

Fig. 1.

L. Pl. 3 Schrotkörner hinten in der Orbita.

Röntgenaufnahmen: Drei Schrotkörner im hintersten Teil der Orbita (s. Abbild. 1). Kauterisation des Irisprolapses. Nach 4 Wochen mit völlig reizfreien Augen und dem gleichen Visus wie bei der Aufnahme entlassen.

2. Fall 29. Arbeiterin Fr. W., 23 Jahre alt. Rechtes Auge: Sugillation der Lider. Einschussöffnung oben am Limbus, in der, von Konjunktiva überdeckt, vorgefallene Iris liegt. Pupille dementsprechend verzogen. Katarakta traumatica. Hämophtalmus internus. Tension — 2, S = unsicherer Lichtschein. Auf der Röntgenplatte liegt das Schrotkorn weit hinter dem Bulbus, hinten in der Orbita.

Abtragung des Prolapses und Deckung der Skleralwunde durch einen Konjunktivallappen, Naht. Glatte reaktionslose Heilung. Nach 3 Wochen mit reizfreiem, amaurotischem Auge entlassen.

3. Fall 12. P. A., 40 Jahre alt, Sugillation der Lider und der Konjunktiva rechts; nasal von der Kornea kreisrunde, kleine Einschussöffnungen. Hyphäma, Hämophthalmus internus. S = Lichtschein, unsicher projiziert. Die Röntgenaufnahme lässt ein Schrotkorn in der nasalen Orbitalwand, in den Siebbeinzellen erkennen.

Nach 3 Wochen reizloses Auge. Hyphäma resorbiert, Hämophthalmus internus im Rückgang. Tension normal. Keine Schmerzen. S = Lichtschein, oben und nasal defekt. Entlassen.

Diese 3 Fälle, die unmittelbar nach der Verletzung in klinische Behandlung kamen, zeigen, welch verhältnismässig günstigen Ausgang diese doppelten Perforationen eines Auges nehmen können, insofern wenigstens, als die Patienten ein reizloses in der äusseren Form gut erhaltenes Auge behalten haben, das keine Beschwerden verursacht. Hinsichtlich der Erhaltung des Sehvermögens sind die Fälle allerdings weniger zufriedenstellend, im Gegensatz zu anderen in der Literatur verzeichneten Fällen. Unerlässliche Vorbedingung für diesen Ausgang ist die aseptische Beschaffenheit des Projektils selbst, andererseits das Ausschliessen einer sekundären Wundinfektion. Erfahrungsgemäss ist die erste Bedingung in den meisten Fällen bei Schrotschussverletzungen erfüllt und die zahlreichen experimentellen Untersuchungen von Tornatola (26), Lodato (28) und Ovio (29) haben gezeigt, dass Schrotkörner im allgemeinen als aseptisch zu betrachten sind. Die wirklich eingetretene Infektion nach Schrotschüssen ist daher wohl stets sekundärer Natur. Bei doppelter Perforation des Bulbus hatten wir nur einmal Gelegenheit, alsbald nach der Verletzung eine schwere Iridozyklitis mit ihren Ausgängen zu beobachten, die ich als eine sekundäre Infektion der genau am Ziliarkörper liegenden Wunde auffassen möchte, dem gefährlichsten Sitz einer den Bulbus eröffnenden Wunde überhaupt. Der Patient, der bereits wegen einer typischen Kontusionsverletzung des anderen Auges (S. 173) erwähnt wurde, kam 4 Wochen nach der Verletzung mit den schwersten zyklitischen Erscheinungen des l. Auges in die Behandlung der Klinik, welche die sofortige Enukleation notwendig machte. In dem aufgeschnittenen Bulbus fand sich jedoch kein Schrotkorn; es lag demnach eine doppelte Perforation vor.

Fig. 2.

S. 189. Schrotschuss aus einem Terzerol. Zerschmetterung des rechten Auges.

Mit der Anschauung der sterilen Beschaffenheit der Schrotkörner gewinnt jene zweite Forderung, das Fernhalten jeder sekundären Infektion, natürlich um so grössere Bedeutung. Gerade die Verletzung des Uvealtraktus und Irisprolaps, wie in Fall 1 und 2 neigen ja ganz besonders zur späteren Infektion und verlangen dementsprechende Massnahmen. Abtragung der vorgefallenen Iris, ausgiebige Kauterisation der

Wunde, event. Deckung der klaffenden Wunde durch einen Konjunktivallappen usw. Die beiden letzten Massnahmen erscheinen mir zur Erreichung des angedeuteten Zieles besonders zweckmässig.

Mit der Abwendung der Infektion ist aber auch für das doppelt perforierte Auge die Gefahr für schwere später auftretende Veränderungen, die ihre Ursache in der Verletzung haben, nicht erloschen. Zwar hat es gegenüber dem einfach perforierten, das in seinem Innern einen Fremdkörper, das gefährliche Schrotkorn aus Blei, birgt, die grössere Chance für einen ruhigen Verlauf für sich. Aber das den Bulbus in irgend einer Richtung durchdringende Schrotkorn kann auf seinem Wege doch schwerste Veränderungen in Gestalt von Linsenverlagerungen, Narbenbildung, Netzhautablösungen usw. hervorrufen, die nach längerer oder kürzerer Zeit zu ernsten Störungen führen können. Meistens handelt es sich dann um eine chronische, schleichende Form der Entzündung, um eine chronische Zyklitis, die sich klinisch und anatomisch in ausgesprochendster Weise von der lebhafteren, stürmischeren, häufig schon nach den ersten 24 Stunden einsetzenden, durch eine Infektion bedingten unterscheidet. Einige Fälle mögen dieses illustrieren, von denen ich zunächst zwei erwähnen möchte, bei denen erst sehr lange nach der Verletzung Störungen auftraten, in dem einen Falle nach zwei, in dem anderen sogar erst nach 18 Jahren.

5. **Fall 14.** Oberförster Sch., 45 J. alt. Vor zwei Jahren Prellschuss (Schrot Nr. 4) auf der Jagd in das rechte Auge erhalten. Damals perforierende Skleralwunde, Iriskolobom, Luxatio lentis, Haemophthalmus internus. Es bleibt Lichtschein, nur nach oben leidlich sicher projiziert.

Die Röntgenplatte ergab den Sitz des Schrotkorns im hinteren Teile der Orbita ausserhalb des Bulbus.

Anfangs guter Verlauf ohne jede Reizerscheinung. Erst nach zwei Jahren zeigt sich die eingezogene Narbe druckempfindlich, der Bulbus weich und schrumpfend. Daher Enukleation. Linkes Auge reizlos und ohne Zeichen sympathischer Entzündung.

6. **Fall 23.** 33 Jahre alter Arbeiter J. P. Vor 18 Jahren Schrotschuss in das rechte Auge, das seitdem so gut wie blind war, aber niemals Reizerscheinungen gezeigt haben soll. Seit sieben Wochen heftige Schmerzen im rechten Auge und Rötung. Ausgesprochener Status glaucomatosus. Oben innen am Limbus alte Narbe, der ein Irisdefekt entspricht. Katarakta calcarea, luxiert in die vordere Kammer. Stark erhöhte Tension. S. = Lichtschein, unsicher projiziert. Da Patient die vorgeschlagene Enukleation verweigert, Entbindung der luxierten Linse. Weiterer Verlauf normal, Tension reguliert, Bulbus völlig reizfrei.

Auf der Röntgenplatte sah man einen Schrotkorn in der Orbita nahe dem oberen Orbitaldache liegen.

In beiden Fällen handelte es sich demnach um späte, erst nach Jahren auftretende Folgeerscheinungen der früheren Schrotschussverletzungen, Folgeerscheinungen an Augen, die bis dahin völlig reizlos gewesen waren und nicht die geringsten Schmerzen verursacht hatten. Das Eintreten der zyklitischen Erscheinungen in dem ersten Falle setzte

so spät ein, dass von einer sekundären Infektion der Wunde nicht mehr die Rede sein kann. Der Grund dürfte vielmehr in der bereits bald nach der Verletzung durch den unsicheren Lichtschein festgestellten, nahezu totalen Amotio retinae zu suchen sein, in deren Gefolge es zu einer schmerzhaften Phthisis bulbi kommen kann. Vielleicht haben auch schrumpfende Narbenstränge im Glaskörper einen dauernden Reiz auf den Ziliarkörper ausgeübt und schliesslich zu einer ausgesprochenen Zyklitis geführt. In dem zweiten Falle deutet die kalkige, geschrumpfte Beschaffenheit der Linse auf die sehr lange Dauer der Starbildung hin, die ihren Grund offenbar in jener 18 Jahre zurückliegenden Schrotschussverletzung hatte. Ihre Verlagerung in die vordere Kammer rief dann plötzlich die glaukomatösen Beschwerden hervor.

Auf die 5 pathologisch-anatomisch untersuchten Fälle muss ich näher eingehen, weil sie klinisch nicht uninteressant sind, vor allem aber wegen der anatomischen Ergebnisse, die mir für die Beurteilung der Schrotschussverletzung überhaupt, namentlich hinsichtlich ihrer Prognose, nicht ohne Wert zu sein scheinen.

Fig. 3.

S. 186. Schrotkörner im Bulbus.

7. **Fall 13.** J. T., 47jähr Bauer. Unten innen, dicht am Limbus kleine, rundliche, perforierende Skleralwunde, aus der Irisfetzen heraushängen. Iriskolobom, Hyphaema. Haemophthalmus internus. S. = Lichtschein. Nach der Röntgenplatte ist es schwer zu entscheiden, ob das Schrotkorn im Bulbus steckt oder hinter ihm, also eine doppelte Perforation vorliegt; doch ist das letztere das wahrscheinlichere.

Das Auge bleibt dauernd injiziert, daher nach 14 Tagen Enukleation wegen Phthisis dolorans.

Der enukleierte Bulbus zeigt am hinteren Pol eine verdickte narbige Skleralpartie, die als hintere Perforation gedeutet wird. Ein in der Orbita fühlbarer Fremdkörper wird mittels Pinzette herausgeholt und erweist sich als ein Schrotkorn.

Die **pathologisch-anatomische Untersuchung** des in steigendem Alkohol gehärteten und in Zelloidin eingebetteten Bulbus ergibt folgendes: Breite Perforation innen am Limbus, zweite Perforation hinten, unmittelbar neben dem Optikus. Erste

Narbe eingezogen, ausgefüllt von einem frischen, noch vielfach von einkernigen Lymphozyten und sehr spärlichen Leukozyten durchsetzten Narbengewebe. Die entzündliche Infiltration betrifft besonders stark die zum Teil in die Narbe hereingezogene Konjunktiva, die zudem starke, oft zapfenartig in die Tiefe ziehende Epithelwucherungen aufweist.

Das Corpus ciliare und die angrenzende Chorioidea sind ebenso wie die Zonula vollständig destruiert und in das weit in die Tiefe reichende, schwartige Narbengewebe mit eingelagert. Durch den Zug desselben ist auch die Chorioidea flach von der Unterlage abgehoben.

Die Linsenkapsel ist am Aequator verletzt und hat sich spiralig aufgerollt. Eine frischere Lymphozyteninfiltration dringt hier von dem Narbengewebe aus in die grösstenteils kataraktös zerfallene Linse, hauptsächlich unter der vorderen Kapsel ein. Die Iris fehlt in der an die Wunde grenzenden Partie zum grossen Teil; infiltrierte Reste von ihr liegen der Linse an. Der gegenüberliegende, in seiner Form gut erhaltene Teil der Iris zeigt erhebliche Kernvermehrung. Die vordere Kammer ist von einem eiweissreichen Exsudat ausgefüllt, in dem vielfach Rundzellen, sowohl Lymphozyten wie hauptsächlich polymorphkörnige Leukozyten enthalten sind, von denen die letzteren mehrfach eosinophile Granulation zeigen. Das gegenüberliegende Corpus ciliare zeigt nur sehr geringe Kernvermehrungen und ist ebenfalls, wie ein grosser Teil der Chorioidea, durch seröses Exsudat von der Unterlage abgelöst. In dem hinteren Bulbusabschnitt liegt die Chorioidea auf beiden Seiten vom Optikus der Unterlage gut an und weist ausser einer hin und wieder vorhandenen Einlagerung spärlicher, einkerniger Lymphozyten keine Veränderungen auf, insbesondere keine Veränderungen an den Gefässen. Dicht neben der Papille sieht man die zweite Durchschlagsstelle, ebenfalls von einem derben, frischen Narbengewebe ausgefüllt, das vielfach von grossen Blutungen durchsetzt ist. Infiltrierende Rundzellen sind sowohl in der Narbe wie in dicht benachbarten Teilen vorhanden, doch im grossen und ganzen recht spärlich.

Der Optikus ist unverletzt und weist keine wesentlichen pathologischen Veränderungen auf. Die grossen Gefässe sind frei. Die Bakterienfärbung der Schnitte nach Weigert war negativ.

8. **Fall 4.** E. K., 62jähr. Arbeiter. Starke Schwellung der Lider rechts, leichte Protusio bulbi. Chemose. Im Lidspaltenteil, 2 mm vom Limbus, im äusseren oberen Quadranten die Einschussstelle, knopfartig sich vorbuckelnd, Hyphaema, Haemoph. **int. S. = 0.**

Nach vier Wochen Einziehung der Narbe und Druckempfindlichkeit derselben. Lebhafte Injektion des ganzen Bulbus, beginnende Schrumpfung. Daher Enukleation.

Pathologisch-anatomische Untersuchung: In dem äusseren oberen Quadranten eine stark eingezogene, von reichlichen Blutungen durchsetzte Narbe mit zahlreich eingelagerten Chorioidalresten und vielen neugebildeten, oft breit eingescheideten Gefässen.

Die destruierte Retina ist hier adhärent. Nach dem Corpus ciliare zu ist die Chorioidea wie auch das Korpus selbst abgelöst. Der Zwischenraum wird von einem lockeren Maschenwerk ausgefüllt, in dessen Hohlräumen reichlich rote Blutkörperchen mit vielen Lymphozyten und spärlichen Leukozyten liegen. Schräg durch die Papille hindurch hat das Geschoss den Bulbus wieder verlassen; man sieht hier ein sehr straffes, von vielen Chorioidalresten durchsetztes, im wesentlichen entzündungsfreies Narbengewebe. Die dahinter liegenden Reste des Optikus sind vollkommen atrophisch.

Die Retina haftet hier fest an der Narbe, sonst ist sie strangförmig abgelöst.

Die Iris, namentlich der Kammerwinkel der verletzten Seite, zeigt mässige Entzündungserscheinungen. Im Kammerwinkel und an der hinteren Hornhautfläche liegen in dem eiweissreichen Kammerwasser zahlreiche Lymphozyten und spärliche Leuko-

zyten. Der Uvealtraktus weist relativ recht geringe Entzündungserscheinungen auf in Form vorwiegend diffuser, hin und wieder aber auch herdförmiger Rundzelleninfiltrate, letztere namentlich in der Nachbarschaft der Eingangswunde.

9. **Fall 8.** A. T., 43jähr. Förster.

Kleine Wunde am unteren Lide rechts, Chemose. In der Conjunctiva sclerae, unterhalb der Kornea, kleine, anscheinend perforierende Wunde. Hyphaema, Haemoph. int. S. = Lichtschein, unsicher projiziert. Nach drei Wochen Enukleation. An dem enukleierten Bulbus ist äusserlich keine zweite Durchschlagsöffnung zu sehen. In der Orbita kein Schrotkorn zu palpieren.

Pathologisch-anatomischer Befund: Unterhalb des Limbus eine noch von zahlreichen Blutungen und neu gebildeten Blutgefässen durchsetzte Narbe, die das Corpus ciliare z. T. zerstört hat. Von der Linse ist nichts wahrnehmbar. Der vordere Bulbusabschnitt wird von ausgedehnten Blutungen eingenommen. Die grösstenteils destruierte Retina ist in ausgedehnter Weise abgelöst. Der Einschussöffnung gegenüber hat das Geschoss die Bulbuswand zum zweitenmal durchschlagen.

Das Narbengewebe der Einschussöffnung, das die zerstörten Reste vom Ziliarkörper und vorderen Teile der Chorioidea in sich einschliesst, ist hin und wieder von namentlich herdförmig angeordneten Lymphozyteninfiltrationen durchsetzt, die sich auch in der im hinteren Abschnitt durch eine flache Blutung abgelösten Chorioidea ziemlich zahlreich, namentlich den Gefässen angelagert, finden.

In dem Narbengewebe der Ausschussöffnung sieht man noch Reste der mit hineingerissenen Chorioidea, von zahlreichen Blutungen durchsetzt. Die entzündlichen Erscheinungen sind hier relativ gering.

10. **Fall 15.** Förster W. B., 70 J. alt. Oben innen am Limbus perforierende, etwas klaffende Wunde, in der zerfetztes Irisgewebe liegt. Iriskolobom, Hyphaema, Katarakta traumatica, Haemophthalm. internus. Unsicherer Lichtschein.

Das Röntgenbild zeigt ein Schrotkorn weit hinten in der Orbita hinter dem Bulbus.

Nach vier Wochen wegen dauernden leichten Reizzustandes, Druckempfindlichkeit und herabgesetzter Tension enukleiert.

Fig. 4. **Pathologisch-anatomischer Befund:** Innen unmittelbar am Limbus frische, von Konjunktiva überlagerte, von Blutungen und neugebildeten Blutgefässen durchsetzte Narbe, in der verstreut zerfetztes Irisgewebe liegt. Entsprechend dieser Narbe ist die Iris vollkommen zerstört, während das Corpus ciliare nur in einem kleinen Bezirk verletzt, sonst aber in seiner Form erhalten ist. Der Ziliarkörper und die Iris der gegenüberliegenden Seite, sowie der Rest des verletzten Ziliarkörpers zeigen normale Beschaffenheit und sind frei von entzündlichen Erscheinungen, ebenso die vordere Kammer.

Am hinteren Augenpol, der Eingangswunde genau gegenüber, findet sich eine zweite, alle Schichten durchdringende Narbe, die mit straffen, vielfach von Blutungen durchsetztem Bindegewebe ausgefüllt ist, hier und da zerrissene Chorioidealfetzen in sich einschliessend. Die Narbe zeigt sehr wenig entzündliche Erscheinungen, die sich in Form kleiner, umschriebener Rundzelleneinlagerungen etwas nach beiden Seiten hin in die Chorioidea fortsetzen.

Die Retina liegt, vollständig von der Unterlage abgelöst, im Glaskörper, zwischen sich ein grosses Blutkoagulum einschliessend.

Die Chorioidea ist auf der Seite der Eingangswunde zum grössten Teil, auf der gegenüberliegenden nur in einem kleinen Bezirk von der Sklera abgehoben; zwischen ihr, die keine entzündlichen Veränderungen aufweist, und der abgelösten Retina findet sich ein rein seröses Exsudat ohne Rundzellen. — Der Optikus ist frei.

11. **Fall 1.** R. M., Müller, 29 J. alt. Suggillation der Lider, Chemose. Einschuss dicht am Limbus in der Kornea. Hyphäma. Nach vier Wochen wegen Panophthalmie enukleiert.

Pathologisch-anatomischer Befund: In dem in der äusseren Form leidlich erhaltenen Bulbus findet sich in der Kornea nahe dem Limbus eine Narbe, die alle Schichten durchsetzt und die Spitze des Corpus ciliare mit einschliesst. Dieses selbst

Fig. 4.

ist z. T. in das Narbengewebe eingelagert und mit ihm nach vorn gezogen. Die Narbe selbst ist von reichlichen Blutungen durchsetzt, zeigt aber ausser einer Einscheidung der dieselben durchziehenden, neugebildeten Blutgefässe keine wesentlich entzündlichen Erscheinungen. Von der Linse liegt nur noch die aufgerollte Kapsel zwischen den Ziliarfortsätzen.

Das Geschoss hat seinen Weg quer durch den Bulbus genommen, hat den Papillenkopf zerstört und ist an der Aussenseite der Papille nach aussen durchgedrungen, wo es in einer festen, derben, fibrösen Kapsel aussen auf der Sklera liegt. Die ganze Gegend des Papillenkopfes und seine Nachbarschaft ist dadurch in ein dichtes, fibröses Narbengewebe verwandelt, in dem zahlreiche Reste der mitzerstörten Chorioidea und grössere und kleinere Blutungen liegen. Der Optikus ist vollkommen atrophisch, zeigt geringe Kernvermehrungen. Reichliche Zelleinlagerungen finden sich namentlich in seiner dem Geschosse zugekehrten Seite. Die Zentralgefässe sind durch einen organisierten Trombus verschlossen. Die Narbe selbst ist fast frei von entzündlichen Veränderungen.

Die Retina ist total abgelöst und liegt im wesentlichen unverändert im vorderen Bulbusabschnitt.

Die Chorioidea ist bis auf einen kleinen Abschnitt am hinteren Pol nach innen von der Papille von ihrer Unterlage abgelöst.

Von der Iris sind Reste nicht aufzufinden, sie ist anscheinend durch die Wunde herausgerissen. Das Corpus ciliare und die Chorioidea zeigen zahlreiche Lymphozyten, die hauptsächlich diffus das Gewebe, namentlich auch das lockere Maschensystem durchsetzen, hin und wieder aber auch dichte, herdförmige, den Gefässen anliegende Infiltrate bilden. Die Gefässe zeigen eine auffallend starke Blutfüllung, auch in ihren Lumen sieht man zahlreiche Lymphozyten, dagegen nur ganz hin und wieder einen Leukozyt.

Die vier zuletzt beschriebenen Fälle ähneln sich vielfach. Besonders bemerkenswert erscheint mir vor allem das auffallende Missverhältnis zwischen den mehr oder weniger heftigen zyklitischen Erscheinungen, die das klinische Krankheitsbild bot, und den relativ sehr geringen entzündlichen Veränderungen bei der pathologisch-anatomischen Untersuchung. Diese sind bei allen vier Patienten so gering, dass von einer Infektion kaum die Rede sein kann; es kann sich nicht um eine akute, durch Bakterien hervorgerufene Entzündung handeln, die viel prägnantere, hochgradige Entzündungserscheinungen bewirkt haben würde, vor allem auch in der Nähe der Eingangswunde, von der aus, wie wir oben gesehen haben, lediglich eine Infektion sekundär erfolgen kann. Die klinisch vorhandenen zyklitischen Erscheinungen, die in jedem Falle so lebhaft waren, dass man zur Enukleation schritt, finden ihr anatomisches Substrat in einer mehr chronischen Entzündungsform, die durch die Netzhautablösungen und den dauernden, als Reiz wirkenden Narbenzug eine teilweise Erklärung findet.

Auf die erwähnten, eigentümlichen in der Chorioidea zwischen den Gefässen angeordneten Rundzellen-Infiltrationen und ihre wahrscheinliche Bedeutung komme ich weiter unten näher zu sprechen.

An diese typischen Doppelperforationen, die allerdings nur einen Teil erst nach der Enukleation festgestellt werden konnten, möchte ich noch einen Fall knüpfen, bei dem die pathologisch-anatomische Untersuchung des Bulbus einen eigentümlichen Schusskanal ergab, nämlich einen tangentialen Streifschuss, der die äusseren Schichten des Bulbus (Sklera und Chorioidea) durchtrennte und so zu einer Eröffnung der Bulbuskapsel führte, um dann weiter in die Orbita zu dringen.

12. Fall 3. R. Sch., 12 Jahre alt. Unterhalb der linken Kornea eingezogene Stelle in die Sklera (Einschussöffnung). Hyphaema, Haemoph. int. S = 0.

Nach anfänglich reizlosem Verlauf allmähliche Einziehung der Narbe, ziliare Injektion, Schmerzhaftigkeit. Daher Enukleation.

Die **pathologisch-anatomische Untersuchung** ergibt folgendes:

Der Bulbus ist an der einen Seite stark durch eine strahlige Narbe eingezogen. Einige Millimeter nach hinten vom Limbus, dieser Stelle entsprechend eine die Sklera durchsetzende, straffe, ziemlich breite Narbe, in der Reste der zerstörten Chorioidea liegen. Diese Narbe ist als ein breiter, von reichlichen Blutungen und Pigmentresten der Chorioidea durchsetzter Strang in continuo nach hinten zu verfolgen bis zu einer auf derselben Seite, etwa 5 mm nach rückwärts liegenden Ausschussöffnung, an welcher die Skleralränder etwas auseinander klaffen und das beschriebene Narbengewebe in das

ebenfalls narbig veränderte Orbitalgewebe übergeht. Entzündliche Zelleinlagerungen sind nur in ganz spärlicher Weise vorhanden.

Die Chorioidea ist ganz in das Narbengewebe aufgegangen. Die Retina ist auf der Seite der Verletzung total abgelöst, während sie auf der anderen Seite und bis auf gelegentlich bemerkbare schmale Zellmäntel um die Gefässe normale Beschaffenheit zeigt.

Auf der betreffenden Seite ist durch den Narbenzug das Corpus ciliare nebst der angrenzenden Chorioidea nach hinten verzogen, wodurch gleichzeitig eine Luxation der Linse nach hinten bedingt ist. Auch die Iris zeigte spärliche Zellvermehrung. Die vordere Kammer ist von einem eiweissreichen, von spärlichen Leukozyten durchsetzten Exsudat ausgefüllt.

Im Glaskörperraum sieht man nur spärliche, hauptsächlich polymorphkernige Leukozyten, davon viele mit eosinophiler Granulation, und vereinzelte rote Blutkörperchen.

Es handelt sich also hier um einen auf die äusseren Schichten beschränkten flachen, tangentialen Streifschuss, der jedoch eine Eröffnung der Bulbuskapsel bedingt hat, mit leichten entzündlichen Erscheinungen hauptsächlich von seiten des Uvealtraktus, besonders des vorderen Abschnittes desselben.

Auch in diesem Falle bin ich der Ansicht, dass die entzündlichen Veränderungen und die klinisch das Krankheitsbild beherrschenden zyklitischen Erscheinungen unmöglich ihren Grund in einer Wundinfektion haben können, obwohl der Sitz der Wunde und ihre grosse Ausdehnung dem Uvealtraktus entlang einen sehr günstigen Boden für eine Infektion abgegeben hätte. Das späte Auftreten der Reizerscheinungen, vier Wochen nach der Verletzung und das Fehlen wesentlicher Entzündungsvorgänge in der Narbe und ihrer näheren Umgebung schliessen diese Erklärung von vornherein aus. Ich glaube, dass lediglich die ausgedehnte Narbenschrumpfung reizend gewirkt hat.

Wir stehen am Ende der Betrachtungen der doppelperforierenden Verletzungen, die, wie andere Erfahrungen beweisen, bei weitem kein so günstiges Resultat ergeben, wie oft hervorgehoben wird. Ein leidlich brauchbares Auge ist unter den 12 beschriebenen Fällen überhaupt nicht zu verzeichnen und nur bei vier Verletzungen gelang es überhaupt, das Auge zu erhalten, in leidlich äusserer Form, reiz- und schmerzlos. Von diesen vier erhaltenen Augen sind aber zwei absolut amaurotisch und auch das dritte, bei dem der ganz unsichere Lichtschein auf ausgedehnte Netzhautablösungen deutet, ist erwerblich als blind zu betrachten, so dass nur ein Fall mit einem geringen Visus übrig bleibt. Die übrigen 8 Augen (= 66 %) kamen sämtlich zur Enukleation. Ein überaus ungünstiges Resultat! Eine ausgesprochene Infektion haben wir in keinem Falle beobachtet.

Rein theoretisch betrachtet könnte man bei den doppelperforierten Verletzungen einen günstigeren Ausgang erwarten, im Gegensatz zu den

einfach perforierten, bei denen das Schrotkorn im Bulbus liegen bleibt. Dieser nicht unwesentliche Faktor, das Fehlen eines Fremdkörpers im Augapfel im ersten und der schädigende Einfluss des bleiernen Schrotkorns im Augeninnern im andern Falle, macht beide Arten von Verletzungen an sich grundsätzlich voneinander verschieden und lässt theoretisch die doppelperforierten als leichtere und günstigere erscheinen. Denn Blei gehört keineswegs zu den für das Auge indifferenten Metallen, wenigstens soweit es sich um Blei im Glaskörper handelt. Dass sich Fremdkörper aus Blei in der vorderen Kammer nahezu indifferent verhalten können, ist schon seit den experimentellen Unternehmungen von Rolland (15) und Ovio (29) bekannt und auch die grundlegenden Beobachtungen Lebers haben das gleiche Resultat ergeben. Zwar kommt es auch hier nach Leber zu geringen Gewebsveränderungen entzündlicher Natur, doch gehen diese im weiteren Verlauf wieder zurück. Neuere Untersuchungen von Mobilio (64) bestätigen ebenfalls diese Tatsache. Es fehlt auch nicht an klinischen Beobachtungen, die den Beweis für das ungestörte Verweilen von Schrotkörnern in der vorderen Kammer liefern, selbst bis zu einer Dauer von 8 Jahren in dem von Bürstenbinder mitgeteilten Falle (51). Ganz anders dagegen verhält sich Blei im Glaskörper. Die Ergebnisse der Leberschen Untersuchung stehen hier im Gegensatz zu denen der beiden oben erwähnten Autoren und Tornatolas, die auf Grund ihrer Versuche an Kaninchenaugen an ein reaktionsloses Einheilen von Fremdkörpern aus Blei im Glaskörper glauben, natürlich nur, wenn sie steril sind. Leber dagegen sah nach dem Einbringen von sterilen Bleistückchen in den Glaskörper eigentümliche, wohl charakterisierte Vorgänge eintreten, wie er sie in völlig gleicher Weise bei anderen Metallen nicht sah, und die er als eine chemische Wirkung des Bleies auffasst. Diese Veränderungen bestehen einmal in „leichten Einkapselungsvorgängen durch zellenreiches, teilweise pigmentiertes Bindegewebe“, wobei es auch zur Bildung von Riesenzellen kommen kann, sodann aber in „dem auffallenden und bemerkenswerten Auftreten diffus verbreiteter Entzündung der Retina, Chorioidea und des Ziliarkörpers mit eitrigem, in Gestalt kleiner Flöckchen auftretendem Exsudat und mit Hyperplasie des Pigmentepithels und der Chorioidea“.

Aus diesen Tatsachen ergibt sich ohne weiteres der grosse prinzipielle theoretische Unterschied in der Beurteilung der einfach und doppelt perforierten Schrotschussverletzungen des Auges. Wenn nach unseren klinischen Erfahrungen der Ausgang beider Arten annähernd gleich ungünstig ist, so findet diese Tatsache ihren Grund in den schweren Veränderungen und Zerstörungen, die auch das zweimal den Bulbus durchschlagende Schrotkorn im Auge anrichtet. Von einigen Autoren

(Lodato, Ovio, Tornatola, Taylor u. a.) werden sogar die einfach perforierenden Schrotschussverletzungen für nicht so gefährlich erachtet, wie andere perforierende Wunden, hauptsächlich wohl aus den oben angeführten Gründen heraus, das Schrotkorn als aseptisch und als indifferent zu betrachten.

Diese Bemerkungen glaubte ich vorausschicken zu müssen, bevor ich über die Beobachtungen und Erfahrungen der Klinik bei einfach perforierten Schrotschussverletzungen berichte. Von den 17 diesbezüglichen Fällen, die mit 3 Ausnahmen sämtlich Jagdunfälle darstellen, kamen 9 zur Enukleation bezw. Exenteration (53 %). Hierbei ist jedoch zu berücksichtigen, dass in zwei weiteren Fällen die ärztlich als notwendig erachtete Entfernung des verletzten Auges verweigert und in zwei anderen von der Enukleation aus anderen Gründen Abstand genommen wurde. Unter Hinzurechnung dieser 4 Fälle würde sich die Zahl der notwendigen Enukleationen auf 76 % erhöhen, also um 10 % mehr wie bei den doppelt perforierten Schüssen.

Um nicht durch die Mitteilung der grossen Zahl von Krankengeschichten ermüdend zu wirken, will ich mich darauf beschränken, nur auf den pathologisch-anatomisch bearbeiteten Fall näher einzugehen und die anderen mehr zusammenfassend zu behandeln (s. Tab. S. 25 u. 26).

Schon diese kurze Uebersicht über diese 17 Fälle lässt erkennen, welch ungünstigen Ausgang die einfach perforierenden Schrotschussverletzungen in der Regel zu nehmen pflegen. Auch unter den 7 nicht zur Enukleation oder Exenteration gekommenen Fällen ist nicht einer mit einer einigermassen brauchbaren Sehschärfe. Der für den ferneren Verlauf vielleicht günstigste Fall ist der zuerst erwähnte, bei dem das Schrotkorn in einem auswärtigen Krankenhause entfernt worden ist. Aber auch in diesem Falle deutet die unsichere Lichtscheinprojektion auf ausgedehnte Veränderungen im Augenhintergrunde in Gestalt von Netzhautablösung. Sehr zweifelhaft für einen weiteren reizlosen Verlauf erscheint der zweite und 13./14. Fall (Fig. 3) mit mehreren Schrotkörnern im Bulbus; unter Zugrundelegung der oben erwähnten Anschauungen über das Verweilen von Bleistücken im Augeninnern ist er kaum zu erwarten. Das eine Auge des doppelseitig verletzten Jungen zeigte auch bereits ausgesprochene, wenn auch nicht besonders heftige Entzündungserscheinungen, die wohl auf einen Reiz durch die Schrotkörner zurückgeführt werden müssen, nicht auf eine Infektion, gegen die das späte Auftreten der Reizerscheinungen spricht. Leider sind die Patienten unseren Augen entschwunden.

Bemerkenswert ist der 5. Fall, der das typische Bild einer sekundären Wundinfektion bietet. Die Wunde, die in die Iris eingeklemmt ist, liegt direkt im Bereich des Ziliarkörpers. Unter heftigen Schmerzen

Nr.	Name, Alter, Stand	Art der Verletzung	Befund	Röntgenbild	Verlauf und Resultat
1	J. H., 12 Jahr, Schüler.	Schrotschuss ins rechte Auge.	Schrotkorn von anderer Seite mit ein. „feinen Zange" aus dem Auge entfernt. Einschuss am Limbus. Iriskolobom, Glaskörperhämorrhagien. S = Unsicherer Lichtschein.	—	Nach 3 Wochen m. reizlosem Auge entlassen. Lichtschein unsicher.
2	G. K., 36 Jahr, Bauerngutsbesitzer.	Auf der Hühnerjagd auf 30—40 Schritt ins r. Auge geschossen.	Einschuss in der Sklera nach aussen von der Hornhaut. Hyphäma. Nach d. Zurückgehen der Chemose wird noch eine zweite Einschussöffnung aussen oben in der Sklera sichtbar. Haemophth. internus.	Zwei Schrotkörner im Bulbus.	Nach 6 Wochen m. reizlosem Auge entlassen. Kein roter Reflex. Lichtschein von oben unsicher.
3	H. W., 56 Jahr, Steinarbeiter.	Vor $1^1/_2$ Jahren auf der Treibjagd angeschossen.	Linkes Auge reizlos. Oben am Limbus Narbe, dementsprechendes Iriskolobom. Katarakta traumatica. Keine Pupillarreaktion. Tension — 1. Kein roter Reflex. S = 0.	Schlechte Aufnahme.	Befund wie bei der Aufnahme. 15% Unfallrente.
4	J. M., 60 Jahr, Arbeiter.	Schrotschuss ins r. Auge. (Prellschuss.)	Einschuss am Korneoskleralrande. Iriskolobom. Hyphäma. Grosse Luftblase in der vorderen Kammer. Haemophth. internus. Unsicherer Lichtschein.	Schrotkorn im Bulbus.	Nach 4 Wochen m. leidlich reizlosem Auge entlassen. Unsicherer Lichtschein.
5	P. A., 15 Jahr, Arbeiter.	Beim Rattenschiessen mit Teschinschrot ins linke Auge geschossen.	Perforierende Skleralwunde dicht am Limbus. Eingeklemmte Iris. Hyphäma, Subluxation cutis (auffallend tiefe Kammer). Haemophth. internus. S = Handbewegungen. Gesichtsfeld aussen unten eingeengt.	Nicht gemacht.	Am 6. Tag Hypopyon. Heftige Schmerzen, die nach 14 Tagen nachlassen. Zunehmende Amotio retinae, ausgedehnte Glaskörpertrübungen. Späterhin bisweilen heftiger Reizzustand u. Schmerzen. Keine sympath. Erscheinungen rechts. Befund nach 1 Jahr: Grosse, buckelförmige Amotio, kleiner Gesichtsfeldrest oben innen. Bulbus reizlos. Tension normal. Unsicherer Lichtschein.
6	K. Str., 55 Jahr, Förster.	Auf der Treibjagd ins linke Auge geschossen.	Protusio bulbi. Perforierende Hornhautwunde mit eingeklemmten Iris- und Linsenmassen. Catar. traum. Unsicherer Lichtschein.	Schrotkorn im Bulbus.	Wegen dauernden Reizzustandes nach 14 Tagen Enukleation.
7	M. K., 47 Jahr, Arbeiter.	Vor 12 Tagen Schrotschuss auf der Jagd ins linke Auge erhalten.	Skleraler Einschuss in der Lidspaltenzone. Hyphäma, Haemophth. internus. Sicherer Lichtschein.	—	Wegen dauernden Reizzustandes Enukleation vorgeschlagen aber verweigert.

Nr.	Name, Alter, Stand	Art der Verletzung	Befund	Röntgenbild	Verlauf und Resultat
8	Dr. J., 30 Jahr, Gutsbesitzer.	Auf der Jagd Schrotschuss ins linke Auge.	Oberlid perforiert. Perforierende Hornhautwunde dicht am Limbus. Iriskolobom. Catar. traum. S = Lichtschein; ganz unsicher projiziert.	—	Bereits nach 14 Tagen zyklitische Vorbuckelung der Wunde, daher Punktion und Kauterisation derselben. Trotzdem zyklit. Erscheinungen. Abflachung d. Einschussöffnung, Verwachsung der Narbe mit der Linse. Leichte Druckempfindlichkeit dieser Stelle. Einziehng der Narbe nimmt zu, zil. Injektion; Phthisis bulbi. Daher Enukleat.
9	Z., Hauptmann a.D., 51 Jahr.	Auf der Jagd Schrotschuss ins linke Auge.	Perforierende Wunde am Korneaskleralrande. Hyphäma. Luftblase in der vorderen Kammer. Catar. traum. Haemophth.internus.	Schrotkorn im Bulbus.	Enukleation.
10	v. F., Hauptm.	Auf der Jagd angeschossen.	Einfach perforierende Verletzung.	—	„
11	Kr., Kaufmann.	Auf der Jagd angeschossen.	Einfach perforierende Verletzung.	—	„
12	M. G., 5 Jahr, Schüler.	Auf der Hühnerjagd Schrotschuss ins linke Auge.	2 mm vom Limbus in der Lidspaltenzone kreisrunder Einschuss, in der ein Cilie liegt. Hyphäma. Ausgedehnte subretinale und chorioideale Blutnugen.	—	Nach 3 Monaten fast totale Amotio retinae; herabgesetzte Tension. Später häufig heftige Entzündungserscheinungen, Druckschmerzhaftigkeit des Bulbns. Daher Enukleation.
13 u. 14	Fr. Pr., 14 Jahr, Dienstjunge.	Vor 8 Wochen Schrotschuss aus einem vermeintlich ungeladenen Gewehr in beide Augen.	Rechtes Auge: Iriskolobom nach aussen. Catar. traum. Unsich. Lichtschein. Linkes Auge: Einschuss oberhalb der Kornea. Hyphäma, Iriskolobom. Haemophth. intern. Phthisis dolorans. S = 0.	In beiden Augen mehrere Schrotkörner (s. Bild).	Da keine Einwilligung zur Enukleation des linken Auges gegeben wird, entlassen.
15	Frau R. M., 28 Jahr.	Suicidversuch. Schrotschuss aus e. Terzerol	Rechtes Auge völlig zertrümmert. Oberlid phlegmonös geschwollen. Einzelheiten des Auges nicht mehr zu erkennen.	—	Exenteration. In der Tiefe d. Bulbus 6 Schrotkörner.
16	J. Sp., 25 Jahr, Forstbeamter.	Schrotschuss aus nächster Nähe in beide Augen (von ein. Wilderer).	Linkes Auge unter Kontusionsverletzungen behandelt (s. daselbst). Rechtes Auge: Starke Chemose. Bulbus vollkommen kollabiert, zerstört.	—	Exenteration.
17	M. B., 16 Jahr, Arbeiterin.	Auf der Treibjagd ins linke Auge geschossen.	Einschuss 5 mm vom Limbus.	Schrotkorn mitt. im Bulbus.	Enukleation. (Bulbus bearbeitet.)

und Entzündungserscheinungen tritt am 6. Tag nach der Verletzung ein Hypopyon auf, zu einer Zeit also, wo von einer eventuellen primären Infektion durch das Schrotkorn selbst nicht mehr die Rede sein kann. Die Entzündungserscheinungen gehen zwar zurück, aber es findet sich später eine ausgedehnte Amotio retinae mit Glaskörpertrübungen. Warum in diesem Falle von einer Enukleation des Bulbus Abstand genommen wurde, der durch die eingeklemmte Iris und durch die Verletzung des Corpus ciliare für das Entstehen einer sympathischen Entzündung des anderen Auges besonders gefährlich war, ist aus der Krankengeschichte nicht zu ersehen. Aus dem gleichen Grunde wäre auch die Entfernung des Auges bei dem 7. Patienten dringend erforderlich gewesen. In der ebenfalls in der Ziliargegend liegenden Perforationswunde lag zerfetztes Irisgewebe und der Bulbus zeigte starke ziliare Injektion. Der Kranke gab jedoch seine Einwilligung zur Enukleation nicht und entzog sich der Behandlung.

Sehr lehrreich ist auch der unter Nr. 8 beschriebene Fall. Der Einschuss lag auch hier wiederum in dem bedenklichen Bereich des Ziliarkörpers. Obwohl der Wundverlauf während der ersten drei Wochen mit relativ sehr geringen entzündlichen Erscheinungen einherging, hatte sich dennoch bereits eine zyklitische Vorbuckelung der Wundgegend ausgebildet, weshalb eine Punktion derselben mit Kauterisation vorgenommen wurde. Die leichten Entzündungserscheinungen bestanden jedoch fort, es kam zur Einziehung der Eingangswunde, zur Schrumpfung der getrübten, mit der Wundgegend verwachsenen Linse und zur Druckempfindlichkeit des Bulbus in der Gegend der Narbe, die starke Vaskularisation zeigte. Der Schrumpfungsprozess ging unter ausgesprochener ziliarer Injektion langsam weiter. Aus der Tiefe erhielt man einen grauweisslichen Reflex, der offenbar auf schwere Veränderungen des Corpus vitreum deutete. Daher erschien die Enukleation geboten. Beide in Frage kommende Momente haben hier offenbar zusammengewirkt, die Infektion von der Wunde aus, und der deletäre Einfluss des Bleies im Augeninnern.

Die beiden zur Exenteration gekommenen Fälle bedürfen kaum einer näheren Besprechung. Bei beiden waren die Bulbi vollständig zerschmettert, so dass nur die Exenteration in Frage kam (Fig. 2). Sie zeigen aber den deletären Ausgang der Nahschüsse mit Schrot, bei denen es infolge der erst geringen Streuung der Schrote zu einer ähnlichen, vernichtenden Wirkung kommt, wie bei Kugelschüssen.

Auf die übrigen Fälle will ich nicht näher eingehen, da sie nichts besonderes bieten. Nun der letzte Fall beansprucht eine eingehende Erörterung, da ich den enukleierten Bulbus anatomisch untersuchen konnte.

Fall 17. M. B. Etwas nasal vom Limbus kreisrunde Einschussöffnung. Hyphaema, Glaskörperhaemorrhagie. Unsicherer Lichtschein.

Auf der Röntgenplatte ein Schrot mitten im Bulbus liegend sichtbar.

Am dritten Tage Iritis, Schmerzen, die sehr rasch an Heftigkeit zunahmen, daher am sechsten Tage Enukleation.

Die pathologisch-anatomische Untersuchung des Bulbus ergibt folgendes (Fig. 5):

Bulbus in seiner äusseren Form sehr gut erhalten. Innen, etwas hinter dem

Fig. 5.

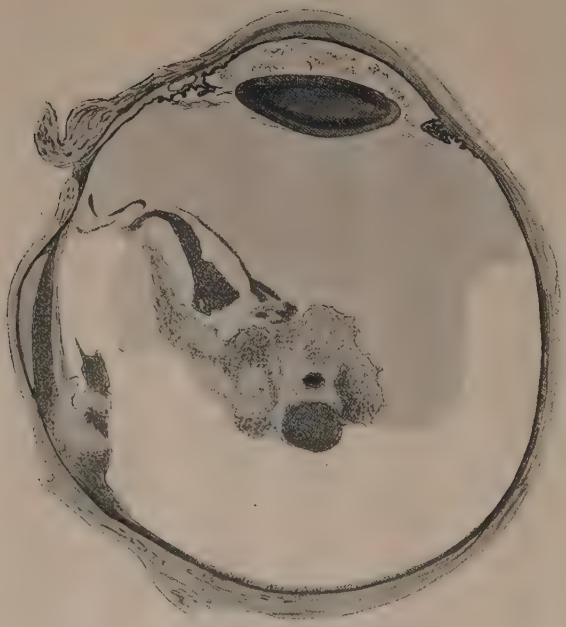

Ziliarkörper, in der Lidspaltenzone, grosse, zerfetzte, alle Schichten perforierende Wunde. Das Chorioideal- und Retinalgewebe ist im Bereich der Wunde vollkommen zerstört, erst weiter nach hinten zu ist die Retina wieder, von der Chorioidea durch eine grosse Hämorrhagie abgelöst, zu verfolgen.

Von der Wunde erstreckt sich ein grosses Blutkoagulum zentralwärts in den Glaskörper hinein, das namentlich in den tieferen Teilen desselben seine grösste Ausdehnung hat.

Auf derselben Seite des Bulbus, jedoch um einige Millimeter nach hinten liegend, sieht man, vollkommen von der ersten Wunde getrennt, einen klaffenden Riss in der Retina und Chorioidea, während die Sklera in continuo erhalten ist. Der Zwischenraum zwischen dieser Dehiszenz wird von einem grossen Blutkoagulum eingenommen, das weit in den Glaskörper hineinragt. Nach beiden Seiten hin erstreckt sich die Blutung etwas in die Chorioidea hinein, findet jedoch ihre Hauptausbreitung zwischen Retina und Chorioidea.

In dem die Wunde aussen bedeckenden zerfetzten Gewebe und in den Wundrändern selbst ist es zu ausgedehnten entzündlichen Veränderungen gekommen. Die Wundränder sind von Rundzellen durchsetzt. In den benachbarten Partien des Glas-

körpers findet sich ausgedehnte, seröse Exsudation mit zahlreichen, sowohl einkernigen, als auch hauptsächlich polymorphkernigen Rundzellen durchsetzt, derart, dass der Entzündungsprozess seinen Weg hauptsächlich entlang dem oben erwähnten, in den Glaskörper hineinragenden Blutkoagulum nimmt, anderseits sich aber auch weit nach vorn und unten ausbreitet. Auf dem Ziliarkörper, hauptsächlich derselben Seite, sieht man ein analoges Exsudat mit mehr oder weniger zahlreichen Blutungen durchsetzt. Im Ziliarkörper, namentlich in den Ziliarfortsätzen und hier wieder besonders in den Spitzen derselben, noch ausgedehnter in der Pars ciliaris retinae findet sich eine mehr oder weniger starke Rundzellen-Infiltration, die hauptsächlich diffus, gelegentlich aber auch herdförmig angeordnet ist. Auch das Gewebe der Iris, besonders derselben Seite, ist in geringem Grade mitbeteiligt. In der vorderen Kammer findet sich ein sehr eiweissreiches Exsudat mit vereinzelten Rundzellen darin.

Die durch Blutergüsse an vielen Stellen von der Sklera abgehobene Chorioidea zeigt in ihrer ganzen Ausdehnung sehr starke Füllung der Gefässe, sowohl in der Gegend der Wunde, als auch weiter nach hinten in der Umgebung der Rupturstelle und eine diffuse Infiltration mit kleinen Lymphozyten, besonders in der Umgebung der perforierenden Wunde und an der Rupturstelle, die reihenförmig zwischen den Lamellen angeordnet sind, häufig aber auch grössere Herde bilden.

Die die Sklera durchziehenden Gefässe sind von einem schmalen Zellenmantel umgeben. An dem Optikus sind ausser einer mässigen Zellvermehrung des Septensystems pathologische Veränderungen nicht nachweisbar.

Die Retina zeigt in ganzer Ausdehnung, namentlich in ihrer vorderen Partie und in der Umgebung der Rupturstelle, mehr oder minder starke entzündliche Veränderungen, bestehend in Infiltrationsringen um die Gefässe herum. Oft sieht man Rundzellen, besonders polymorphkernige Leukozyten in ihr, die auch vielfach manchmal strangweise flach abgehobene Limitans interna nach dem Glaskörper hin begleiten.

In der Tiefe des Glaskörpers liegt das Schrotkorn, eingebettet in eine ziemlich begrenzte Masse, die aus Fibrin mit zahlreichen einkernigen, in erster Linie jedoch polymorphkernigen Leukozyten und reichlichem Detritus mit mehr oder weniger grossen Blutherden dazwischen besteht. Wenn sich auch der Herd im grossen und ganzen leidlich gut abhebt, so besteht doch ein direkter Zusammenhang mit den entzündlichen Veränderungen in der Umgebung der Wunde, namentlich mit den davon ausgehenden Blutungen und entzündlichen Veränderungen in den Glaskörper hinein.

Der hintere Abschnitt des Glaskörpers ist mit Ausnahme der oben erwähnten, aus der Retina auswandernden Zellen frei.

Das beschriebene anatomische Bild lässt sich nur so erklären, dass die Kugel in sagittaler Richtung hinter dem Limbus eindrang, in stumpfem Winkel an derselben Seite abprallte, hier eine Ruptur der Retina und Chorioidea setzend, ohne jedoch die Sklera perforieren zu können, und von dort abwärts mehr nach vorn und aussen in den Glaskörper prallte.

Einer besonderen Erörterung bedarf die Frage, ob die beschriebenen entzündlichen Veränderungen, namentlich auch die rings um den Fremdkörper herum, auf einer chemischen Wirkung des Bleigeschosses in dem Sinne, wie Leber u. a. sie dem Blei zuschreiben, beruhen, oder ob es sich hier um eine von der Wunde ausgehende Infektion handelt. Ich glaube für diesen Fall entschieden das letztere annehmen zu können und zwar aus folgenden Gründen: Gerade in der Wunde und deren Um-

gebung zeigen sich die entzündlichen Veränderungen in ausgesprochenster Weise und viel stärker, als in den übrigen Abschnitten. Zudem sind diese entzündlichen Veränderungen in continuo mit den Blutungen nach dem den Fremdkörper umgebenden Herd zu verfolgen.

Ich komme zum Schluss. Es sei mir gestattet, nochmals auf einige bemerkenswerte Punkte und Ergebnisse zusammenfassend kurz hinzuweisen. Auf Grund meines grossen Materials muss ich die Schrotschussverletzungen des Auges als sehr schwere Verletzungen bezeichnen, die nur in Ausnahmefällen, in einem verschwindend kleinen Prozentsatz einen leidlich günstigen Ausgang nehmen. Dies sind vor allem die Fälle, in denen es zu keiner Eröffnung der Bulbuskapsel gekommen ist, also die Verletzungen lediglich der Adnexe des Auges und die Kontusionsverletzungen. Aber auch bei diesen können dauernde Schädigungen in Gestalt von Muskelstörungen und Beeinträchtigungen des Sehvermögens zurückbleiben. Sobald jedoch der Bulbus eröffnet ist, mag nun eine einmalige oder doppelte Perforation vorliegen, ist die Prognose für die Erhaltung des Auges äusserst ungünstig. Es ist vielleicht nicht so sehr die Infektionsgefahr, welche dieses schlechte Resultat bedingt, als vielmehr die direkten Folgen des Schusses selbst, Narbenzüge und -schrumpfungen, Linsenverlagerungen usw. und bei den einfach perforierten auch die schädigende chemische Wirkung des Bleies. Einen wesentlichen Unterschied zwischen den einfach und doppelt perforierten Schrotschüssen hinsichtlich ihres Verlaufes und ihrer Prognose kann ich nicht bestätigen; auch der grösste Teil der doppelt perforierten Augen geht unter zyklitischen Erscheinungen zugrunde, die ihren Grund, wie die pathologisch-anatomischen Untersuchungen ergaben, in jener oben angedeuteten, durch den Schuss selbst verursachten Veränderung haben.

Von einer Anzahl Autoren (Tornatola, Lodato, Taylor, Pamas, Anastasi) ist im Gegensatz zu dieser Anschauung, in der ich mit Lindenmeyer (57) übereinstimme, der Ausgang der Schrotschussverletzungen des Auges als nicht so ungünstig hingestellt und zu einer abwartenden Therapie geraten worden. Mir scheint dieser letztere Vorschlag nicht ganz unbedenklich zu sein und zwar aus folgenden Gründen:

In mehreren der von mir anatomisch untersuchten Fälle, besonders in dem zuletzt besprochenen, fand ich charakteristische Lymphozyten-Infiltrationen in der Chorioidea, die ihren Zellaufbau und ihrer Lage nach genau dem entsprechen, wie sie als charakteristisch für sympathische Ophthalmie beschrieben worden sind, und zwar von Fuchs (67) für das erste und von Lenz (74) für das zweite Auge. Wenn auch diese Herde nie die fortgeschrittenen Stadien der hyperplastischen Chorioiditis

mit Bildung von epitheloiden und Riesenzellen, ausgedehntem Verschluss von Chorioidealgefässen usw. haben, so entsprechen sie doch ganz dem Bilde frischerer Herde, besonders auch in ihrer Lagerung zu den Gefässen.

Daraus ist meines Erachtens mindestens die Möglichkeit, wenn nicht gar die Wahrscheinlichkeit der Entstehung echter sympathischer Ophthalmie zuzugeben. Dass keine ausgebildeten Herde bisher zur Beobachtung gelangten, liegt daran, dass die Bulbi relativ früh zur Enukleation kamen. Trotz der neueren Forschungen wird eine sichere Entscheidung für beginnende Herde ohne Aufdeckung des spezifischen Mikroorganismus nicht möglich sein.

Die Tatsache des Bestehens dieser Herde aber lässt eine allzu abwartende Therapie doch recht bedenklich erscheinen. Wenn bisher, soweit mir bekannt, keine sympathische Ophthalmie nach Schrotschüssen beobachtet worden ist, so hat das wohl darin seinen Grund, dass die Augen verhältnismässig frühzeitig enukleiert worden sind, falls sich dauernde Reizerscheinungen einstellen.

Ein weiterer Punkt, der bei einfach perforierten Schrotschüssen gegen ein zu langes Abwarten spricht, ist das Verweilen des Schrotkornes im Augeninnern. Wenn man die Anschauungen Lebers als zu recht bestehend annimmt und die Röntgenplatte unzweifelhaft ein Schrotkorn im Bulbus erkennen lässt, dürfte die baldige Enukleation die richtigste Therapie sein.

Meinem hochverehrten Chef Herrn Geheimrat Prof. Dr. Uhthoff gestatte ich mir für die Anregung zu dieser Arbeit, für die gütige Ueberlassung des Materials und die liebenswürdige Unterstützung meinen ergebensten Dank auszusprechen. Zu grösstem Dank bin ich auch Herrn Dr. Lenz für die Unterstützung bei der Durchsicht der anatomischen Präparate verpflichtet.

Literatur.

1872: 1) Spencer Watson, A shot lodged in the eyeball unusual course taken by the shot and its removal by operation. Lancet II, p. 598. — 1874: 2) Fuckel, Verletzung des linken Auges durch Schrotschuss. Klin. Monatsbl. f. Augenhk. 161. — 1875: 3) Jolivet, Grain de plomb ayant traversé la paupiere supérieure en contournant le globe de l'oeil. Receuil d'Ophth. 155. — 1876: 4) Hirschberg, Ein Fall von Schrotschuss in beide Augen, Arch. f. Augenhk. Bd. V, S. 365. — 5) Galezowski, Sur les blessures de l'oeil recues à la chasse, et sur les précautions à prendre pour les éviter. Bull. d. l'Acad. de Med. Nr. 93, S. 1015. — 6) Doncet, Décollement da la rétine avec double pédicule, grain de plombe dans le globe oculaire. — 1877: 7) Schneider, Zurückbleiben zahlreicher Bleipartikelchen nach einer Schussverletzung des Auges ohne entzündliche Reizerscheinungen. Kl. Monatsbl. f. Augenhk. S. 292. — 1881: 8) Fernandes, Schussverletzung an beiden Augen. Resorption der linken Linse, Heilung. Arch. f. Augenhk. X. 3, 307. — 9) Berlin, Ueber Chorioretinitis plastica nach Schussverletzung der Orbita. Wien. med. Wochenschr. 27 u. 28. — 1882: 10) Landmann, Ueber die Wirkung aseptisch in das Auge eingedrungener Fremdkörper. Arch. f. Ophth. Bd. 28, 2, S. 216. — 1883: 11) Vossius, Schussverletzung des rechten Auges, Atroph. n. opt. bei intaktem Bulbus, absolute Amaurose. Kl. Monatsbl. f. Augenhk. S. 284. — 1886:

12) Duboys, Observation de blessure grave du fond de l'oeil par à feu. Rec. d'Ophth. p. 93. — 13) Martin, Enucléation d'un oeil contenant un grain de plomb. Journ. de med. de Bordeaux XVI. p. 16. — 14) Mengin, Paralysie de releveur de la paupiere supérieure et du droit supérieur consécutiv à la pénétration d'un plomb de chasse dans la cavite orbitaire. Rec. d'Ophth p. 21. — 1887: 15) Rolland, Explication expérimentale de l'immunité apanophthalmique des grains de plomb. Rec. d'Ophth. p. 530. — 1889: 16) Viciano, Ruptures traumatiques des muscles de l'oeil. Arch. d'Ophth. p. 508. — 17) Kretchmer, Schussverletzung des Auges. Zentralbl. f. prakt. Augenhk. S. 112. — 1890: 18) Milbrandt, Zur Kasuistik der Verletzungen des Augapfels. In.-Diss. Greifswald. — 1891: 19) Bauer, Ein Beitrag zur Kenntnis der Schrotschussverletzungen des Auges. In.-Diss. München. — 20) Leber, Die Entstehung der Entzündung usw. — 21) Gatti, Due casi importanti di traumatismo oculare. Boll. d'ocul XVI, p. 6. — 22) Schanz, Augenverletzungen durch Schrotschuss, Heilung mit voller Sehschärfe. Korrespondenzbl. d. a. ärztl. Vereins v. Thüringen S. 197. — 1892: 23) Ferdinands, Gunshot injuris to the eye, the possibility of their more conservative treattement. Lancet II, 240. — 1893: 24) Snell, Passage of leaden pellt througt eyeball with retention of perfect sight. Oph. Rew. S. 156. — 1894: 25) Gengnagl, Beitrag zu den Schussverletzungen des Auges. In.-Diss. Giessen. — 26) Tornatola, Sur les blessures de l'oeil par armes de feu. Rev. générale d'oph. p. 206. — 1895: 27) Danesi, Una Fucilata in un occhio. Boll. d'ocul. XVII, 7. — 28) Lodato, La prognosi dei traumi oculari per armi da fuoco. Arch. di Ottalm. II, fasc. 9—10. — 29) Ovio, Sur la pénétration de grain de plomb dans le bulbe oculaire. Rev. générale d'oph. p. 305. — 30) Bourgois, Blessure extra-oculaire par un aeul grain de plomb cécité, paralysis du monteur oculair commun. Rec. d'oph. pag. 22. — 31) Tornatola, Sulle ferite dell' occhio par arma dafuoco. Arch. di Ottalm. III, p. 350. — 32) Valois, Blessures l'oeil par grains de plomp. Rec. d'oph. p. 577. — 1897: 33) Isbruch, Beitrag zur Kenntnis der Schrotschussverletzungen des Auges. In.-Diss. Jena. — 34) Friedenberg, Ueber einen Fall von Schrotschussverletzung beider Augen. Deutsche med. Woch. Nr. 46. — 1898: 35) Pahl, Ein Beitrag zur Kenntnis der Schussverletzungen des Auges. In.-Diss. Greifswald. — 36) Bouchéron, Radiographie d'un grain de plomb dans l'orbite apres blessure perforante de l'oeil. Annl. d'Ocul. p. 51. — 37) Galtier, Fragment de plombe dans l'oeil. Radiographie. Annl. d'Ocul. p. 52. — 38) Stöckl, Fremdkörper im Bulbus, Lokalisation mit Röntgenstrahlen. Wiener klinische Wochenschrift 7. — 39) Weiss, Weitere Mitteilungen über die Nachweisbarkeit der Fremdkörper im Auge mittels Röntgenstrahlen. Kl. Monatsbl. f. Augenhk. 350 u. 414. — 40) Steindorff, Die isolierten direkten Verletzungen der Sehnerven innerhalb der Augenhöhle. In.-Diss. Halle. — 41) Taylor, Shot grain wouds of the eye. Oph. Review p. 57. — 42) Ahlström, Zur Kasuistik der traum. Augenmuskellähmungen. Beitr. z. Augenhk. Heft 24, S. 21. — 1899: 43) Lagrange, Corps étranger de lorbite, Radiographie. Annal. d'Ocul. p. 206. 44) Jocqs, Drei ungewöhnliche Augenverletzungen. Ophth. Klinik Nr. 6. — 45) Bourgois, Traumatisme du globe oculaire par un grain de plomb, sans pénétration. Clin. Oph. Nr. 6. — 46) Praun, Die Verletzungen des Auges. — 1900: 47) Schöler, Vier Fälle von Orbitalverletzung. In.-Diss. Berlin. — 48) Caspar, Zwei Fälle von Verletzungen des Sehnerven. Arch. f. Augenhk. XLI, S. 188. — 49) Craner, Eindringen eines Schrotkornes in den Sehnerven ohne Verletzung des Bulbus mit Erhaltung des Sehvermögens. Zeitschr. f. Augenhk. III, S. 152. — 1901: 50) Bürstenbinder, Schrotkörner im Auge. Münch. med. Wochenschr. S. 516. — 51) Bürstenbinder, Achtjähriges Verweilen eines Schrotkornes in der vorderen Augenkammer. v. Graefe LII, S. 476. — 52) Valois, Sur un cas intéressant de blessure oculaire par graines de plomb. Rec d'oph. p. 71. — 53) Stickel, Ueber doppelte Perforation des Augapfels durch Schussverletzung. In.-Diss. Jena. — 1902: 54) Anastasi, Sulle ferite della regione ciliare de palline di plombo. La clin. oculista p. 805. — 55) Panas, Blessures du globe et de l'orbite par armes à feu. Arch. d'oph. p. 133. — 56) Valois, Blessures de l'oeil par grains de plomb. Rec. d'oph. p. 401. — 57) Lindenmeyer, Ueber Schrotschussverletzungen des Auges. Samml. zwangl. Abhandl., herausg. von Vossius Bd. V Heft 1. — 58) Gelpke, Ueber perfor. Skleralwunden, ihre Behandlung und Prognose. — 59) Bergemann, Subkonjunktivaler Weg einer Schrotkugel. Klin. Monatsbl. f. Augenhk. XL. Bd. II, 143. — 1903: 60) Kühn, Bericht über zwei interessante Schrotschussverletzungen. Aerztl. Sachverst.-Zeitung Nr. 14. — 1904: 61) Wirtz, Ueber Toleranz des Auges gegen eingedrungene Fremdkörper. In.-Diss. Strassburg.

— 62) Wicherkiewicz, Beitrag zur Wanderung fremder Körper im Auge. Klin. Monatsbl. f. Augenhk. XLII. Bd. II, S. 5. — 63) Schubert, Ueber eine frei bewegliche Kugel im Glaskörper und Einheilung von Blei im Augeninnern. In.-Diss. Jena. — 64) Mobilio, Prognosi e trattamento delle ferite bulbari penetranti per arma da fuoco. Arch. di Ottalm. XII. p. 114. — 65) Köhler, Wichtiger Röntgenbefund bei Schrotschuss im Auge. Berl. klin. Wochenschr. Nr. 34. — 66) Businelli, Sulle ferite penetrante nell occhio umano. La clin. ocul. — 1905: 67) Fuchs, Ueber sympathisierende Entzündung. Arch. f. Augenhk. Bd. 61, Heft 2. — 68) Brose, Penetrating shot injuries of the eyeball. Oph. rec. p. 59. — 69) Golowin, Röntgenaufnahme bei Fremdkörpern im Augeninnern. Sitzung der oph. Ges. in Odessa. — 70) Peiper, Beitrag zur Kasuistik und Statistik der Augenschussverletzungen. In.-Diss. Berlin. — 1906: 71) Marple, Injuries to the eye with birdshot. Oph. Rec. p. 334. — 72) Neugebauer, Ueber einen Fall von doppelter Perforation des Augapfels durch Schrotschussverletzung. In.-Diss. Jena. — 1907: 73) Béclère et Morax, Un nouveau procédé de localisation des corps étrangers metalliques intra-ocularis: La stéréoradioskopie avec repères cornélus. Refer. La presse médicale Nr. 47. — 74) Lenz, Zur Histologie und Pathogenese der sympathischen Ophthalmie. Klin. Monatsbl. f. Augenhk., Beilageheft. — 1908: 75) Newolina, Schrotschuss durch die Orbita. Beiträge z. Augenhk. Bd. 7, S. 593. — 76) Wagenmann, Zwei Fälle von Schrotkornverletzungen des Auges. Refer.: Klin. Monatsbl. S. 177. — 77) Heinrich, Experimentelle Beiträge zu den Schrotschussverletzungen des Auges. In.-Diss. Breslau. — 78) Wagenmann, Verletzungen des Auges mit Berücksichtigung der Unfallversicherung. Graefe-Saemisch, Teil II, Bd. IX, Kap. XVII.